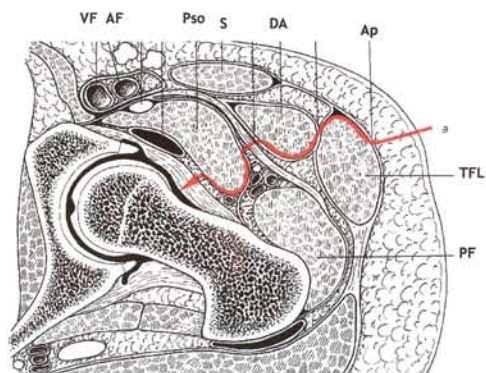


MICROHIP : UNE TECHNIQUE MINI-INVASIVE POUR UNE ARTHROPLASTIE TOTALE DE HANCHE

La voie de Smith-Petersen modifiée

Markus C. MICHEL, Pierre WITSCHGER

Chefs de Service, Centre Orthopédique de Münsingen, Suisse - Mail : markus.c.michel@bluewin.ch



COUPE AXIALE Voie Markus Michel

Introduction

Il était généralement dit d'une prothèse totale de hanche "grand chirurgien, grande incision", mais avec le temps, les connaissances biologiques se sont améliorées et la communauté médicale a réalisé qu'une incision est un traumatisme supplémentaire qui peut causer des dégâts tissulaires irréparables. Elle n'est pas seulement à l'origine de douleurs post-opératoires mais peut entraîner une augmentation du temps d'hospitalisation et de rééducation et, dans certaines circonstances, des perturbations sensibles de la motricité. La taille de l'incision, mais surtout les parties sous-cutanées qui sont touchées, sont des éléments déterminants. Les zones les plus sensibles sont indubitablement les muscles et les ligaments, avec les muscles abducteurs, spécialement le petit et moyen fessier dont le rôle est essentiel. Ces structures ont une influence majeure

sur la proprioception et en raison des risques de lésions nerveuses, il est indispensable de réduire au maximum les voies chirurgicales.

La pose d'une PTH par mini-incision a été pratiquée par de nombreux chirurgiens et différentes voies d'abord ont été présentées.^(1,2,3)

L'abord mini-invasif idéal ne doit pas seulement éviter la totalité des muscles et des ligaments mais il doit être situé dans un plan internerveux, i.e., dans un espace qui n'est traversé par aucune branche nerveuse. C'est là toute la différence entre notre technique, décrite ci-dessous, et la plupart des voies d'abord mini-invasives présentées. Notre technique utilise une petite portion de la voie de Smith-Petersen⁽⁴⁾, située dans le plan internerveux entre le tenseur du fascia lata et le muscle couturier, tandis que la voie de Watson-Jones passe entre le moyen fessier et le tenseur du fascia lata qui n'est pas un espace internerveux puisque l'on y trouve le nerf fessier supérieur. C'est pour-

quoi toute voie d'abord utilisant l'intervalle de Watson-Jones implique un risque considérable de lésion de cette branche nerveuse. Ces lésions peuvent conduire à des perturbations fonctionnelles du tenseur du fascia lata, muscle particulièrement important pour toute personne pratiquant un sport tel que la course à pied ou le cyclisme. La technique MicroHip permet de contourner le problème. Comme nous le soulignons plus haut, elle intervient dans un plan internerveux et n'implique aucun risque de lésion tendineuse ou musculaire. Même la capsule articulaire est incisée puis laissée en place. Cette technique n'est pas seulement garante d'une meilleure stabilité : il a été démontré que les fibres nerveuses présentes dans la capsule articulaire jouent un rôle important qu'il ne faut pas sous-estimer, dans la précision du contrôle articulaire^(5,6). Il ne faut pas non plus oublier qu'une capsule articulaire laissée intacte diminue considérablement la taille de la plaie, ne réduisant pas seulement la douleur mais aussi les pertes sanguines et la formation cicatricielle post-opératoire.

Technique opératoire

Le patient est opéré en décubitus latéral. La moitié distale de la table d'opération est enlevée, la jambe étant placée sur le dos en hyperextension afin d'exposer le col fémoral réséqué. Le patient est installé sur la partie restante de la table, aussi près que possible du chirurgien. Les genoux

légèrement fléchis, le patient est stabilisé par deux appuis sacrés et pubiens. Le chirurgien est en position ventrale par rapport au patient. Trois points de repère sont nécessaires : le sommet du grand trochanter, le tubercule innominé et l'épine iliaque antéro-supérieure (Fig. 1). L'incision longe le bord ventral du grand trochanter, sur la moitié de son étendue, et se poursuit sur 5 à 7 cm vers l'épine iliaque antéro-supérieure. Ce plan détermine l'axe du col fémoral. L'utilisation de ces points de repère diminue le risque de lésion iatrogène du nerf cutané fémoro-latéral (NCFL)⁽⁷⁾ et ne doit pas interférer avec les branches principales du nerf⁽⁸⁾, même en cas de variabilité anatomique élevée. Le tissu sous-cutané est incisé, exposant ainsi le tractus iliotibial et le fascia. Une petite fenêtre mobile est créée en décollant la couche adipeuse, suffisante pour exposer la capsule mais peu étendue afin d'éviter tout risque de nécrose des tissus sous-cutanés. Le tractus iliotibial est incisé sur à peu près 2 à 5 mm, médialement au bord sous-jacent du fascia et un agrandissement distal et proximal de l'incision est effectué dans le sens des fibres (Fig. 2). Le fascia est suffisamment épais à cet endroit pour permettre sa fermeture en fin d'intervention. Le muscle tenseur est séparé du fascia susjacent par une dissection fine à l'aide de ciseaux, suivant l'espace intermusculaire jusqu'au col fémoral et la capsule. Un écarteur de Hohmann est ensuite placé entre le tenseur du fascia lata et le couturier, sa pointe étant positionnée

sur le col fémoral au pied du grand trochanter. Le muscle tenseur est ensuite rétracté latéralement en même temps que les muscles abducteurs (petit et moyen fessier). Un second écarteur est placé sur le calcar fémoral pour écarter en avant le muscle couturier et le muscle droit antérieur. Ceci permet d'exposer la capsule qui recouvre le col fémoral. Une incision en T de la capsule est effectuée : de bas en haut et le long du bord antérieur du grand trochanter (Fig. 3). Les deux parties de la capsule sont fixées par des points de maintien, prêtes à être rattachées. Des écarteurs de Hohmann peuvent alors être insérés sous la capsule (Fig. 4) avant de procéder à une ostéotomie du col fémoral selon la planification préopératoire. Le positionnement de l'écarteur latéral doit être précis puisqu'il sert de point de repère pour l'ostéotomie. A l'aide d'une scie à lame étroite, le col fémoral est sectionné sans qu'il y ait luxation de la hanche (Fig. 5). Après avoir terminé l'ostéotomie, un ciseau est utilisé pour basculer le col fémoral vers l'avant, permettant d'insérer axialement un tire fond de Lambotte dans le col fémoral. Plusieurs rotations permettent à la tête d'être dégagée avant son extraction. La mise en place de deux écarteurs de Hohmann, le 1^{er} placé médialement et l'autre latéralement, permet d'exposer l'acétabulum, un 3^{ème} écarteur double courbé est placé distalement (Fig. 6). On procède au fraissage de la cavité cotyloïdienne selon la technique habituelle à l'aide d'une instrumentation mini-invasive, avant que la cupule, généralement une cupule press-fit, ne soit insérée. Bien qu'une instrumentation droite standard puisse

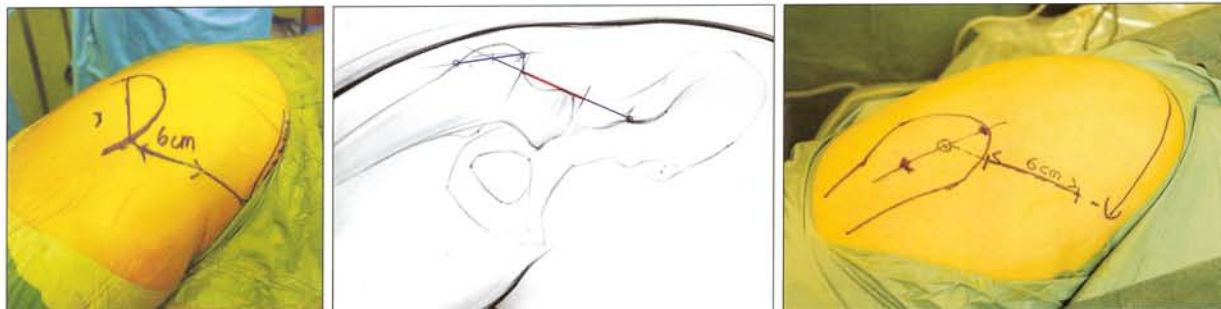


Fig. 1 : Points de repères pour l'incision

TECHNIQUE

être utilisée sur des patients minces, nous recommandons toujours d'utiliser des instruments MI angulés et de vous familiariser avec ceux-ci pour des cas simples, plutôt que de les utiliser uniquement sur des patients obèses qui sont des cas chirurgicaux plus complexes. Une attention toute particulière doit être portée sur la mise en place de la cupule afin d'éviter toute antéversion excessive. Dans ce but, l'instrument de fixation doit être aligné le long de

l'axe de la table, incliné à 45°. L'orientation du ligament transverse peut servir de contrôle.

Après l'implantation cotyloïdienne, la jambe est placée en abduction, rotation externe et hyperextension puis placée dans un sac au niveau du fessier du patient (Fig. 7). Afin d'évaluer l'antéversion de la tige fémorale, il est important que la jambe inférieure soit alignée verticalement au sol. Afin d'exposer le fémur, un écarteur de Hohmann est tout

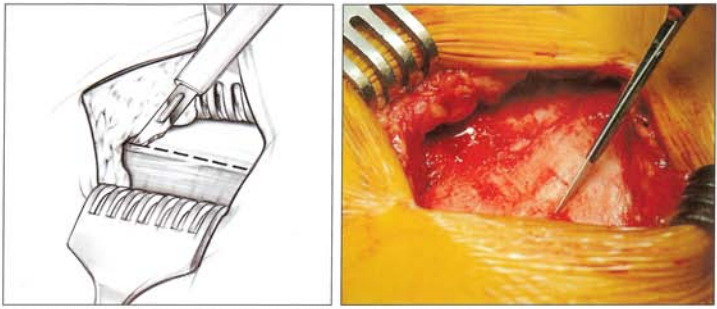


Fig. 2 : Incision du tractus iliotibial de 2 à 5 mm, médiale au bord sous-jacent du fascia

d'abord inséré dorso-latéralement au sommet du grand trochanter pour écarter le muscle tenseur, le petit et moyen fessier latéralement. Un autre écarteur de Hohmann est ensuite positionné au niveau du calcar. La totalité du plan fémoral doit alors être expo-

sée avec précaution pour déterminer la position exacte du point d'entrée. Nous utilisons généralement une lame affûtée pour ouvrir le canal fémoral puis plusieurs râpes standards (Fig. 8). La prothèse est insérée en tenant compte de l'antéversion. La lon-

gueur de la jambe est déterminée par la distance entre le sommet du grand trochanter et l'implant, prévue avec exactitude sur le calque en pré-opératoire. Après son repositionnement, la capsule articulaire est refermée par les fils de maintien initiaux et

quelques points supplémentaires. Le tractus iliotibial est refermé à l'aide d'un surjet. Pour que le résultat soit le plus esthétique possible, l'incision est refermée par un surjet intradermique.

L'analyse de ces cas montre principalement des différences dans la mise en place de la cupule par rapport à l'utilisation d'une voie latérale ou postérieure. Pour les voies latérale ou postérieure, il est très important de placer la cupule avec une antéversion assez importante, ce qu'il est parfois difficile à réaliser à cause des tissus mous.

Discussion

L'intervention dure entre 45 minutes et une heure et a lieu dans le plan internerveux situé entre le nerf sciatique et le nerf fémoral, en évitant de désinsérer les ligaments et les muscles et de réséquer la capsule. Elle peut être pratiquée sur une table d'opération classique à l'aide d'une instrumentation standard. A ce jour, nous avons réalisé plus de 800 interventions MicroHip et la technique est utilisée avec succès dans des multiples cliniques dans le monde.

La technique MicroHip est complètement différente. La cupule doit être placée dans la position anatomique, ce qui signifie neutre, selon notre intuition. En décubitus latéral, la position du manche de l'impacteur de cupule doit être parallèle à l'axe longitudinal du patient et de la table d'opération. Il ne doit pas être dirigé vers le côté antérieur du patient, ce qui pourrait conduire à un excès d'antéversion.

La position de la cupule peut être contrôlée par les repères osseux et le ligament transverse.

Cependant, notre phase d'apprentissage a montré que la procédure présente quelques difficultés : nous comptons 5 complications sur les 20 premiers cas.

Comme contrôle final, le chirurgien peut venir vérifier du bout du doigt le bourrelet cotyloïdien.

Il y a eu 3 luxations antérieures (Fig. 9) dont 2 ont nécessité une re-intervention et 2 fissures du calcar dont une ayant nécessité une reprise à cause d'un enfoncement de 1 cm.

S'il y a une grande bordure osseuse dans la partie médiane interne de l'acetabulum, le chirurgien doit suspecter une trop grande antéversion de la cupule, parce que les gros ostéophytes dans cette partie sont plutôt rares.

Toutes les luxations antérieures sont liées à une trop grande antéversion de l'implant cotyloïdien.

Concernant les fissures du fémur, il y a deux risques à mettre en avant.

Le premier est lié à la hauteur de l'ostéotomie fémorale, le deuxième au point d'entrée pour le passage des râpes fémorales. La hauteur de coupe du col nécessite une programmation pré-opératoire. Après luxation de la tête fémorale, la longueur du col réséqué doit être comparée à la programmation.

Si la coupe du col est trop courte, le col du fémur doit être recoupé à la bonne longueur afin d'éviter des conflits avec l'implant. Il s'agit d'une des causes des

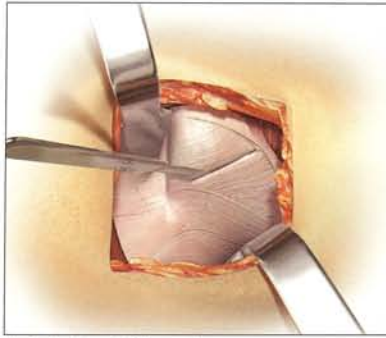


Fig. 3 : Incision en T de la capsule

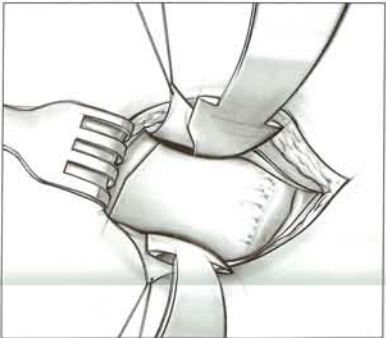
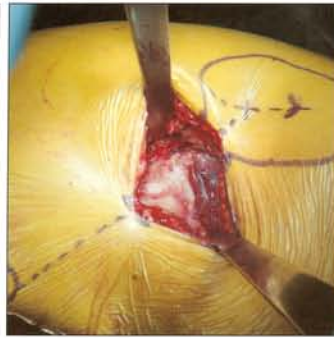

Fig. 4 : Positionnement des écarteurs de Hohmann sous la capsule

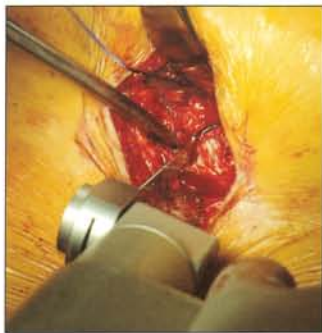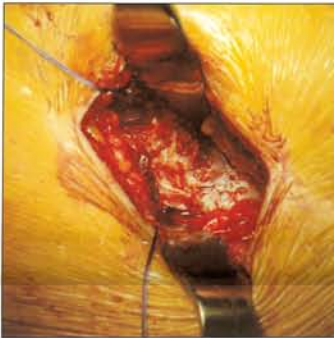


Fig. 5 : Ostéotomie du col fémoral

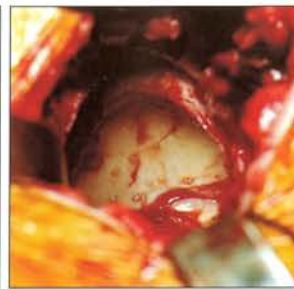
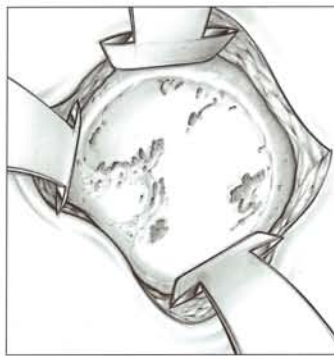
Fig. 6 : Visualisation de l'acetabulum avec les trois écarteurs

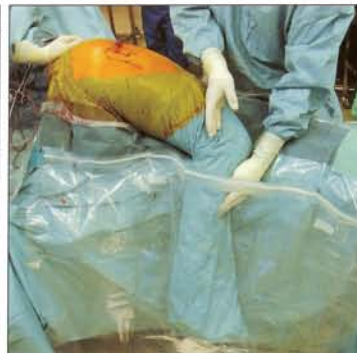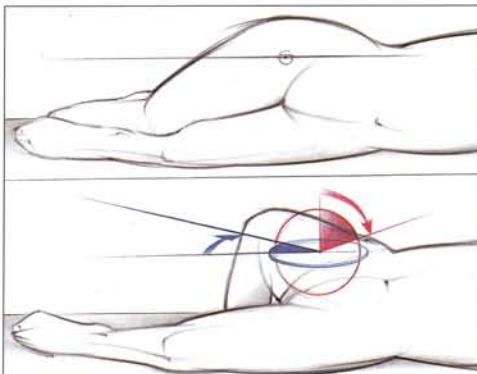


Fig. 7 : Positionnement de la jambe pour l'abord fémoral

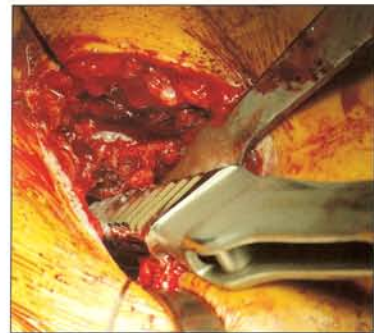

Fig. 8 : Alésage fémoral

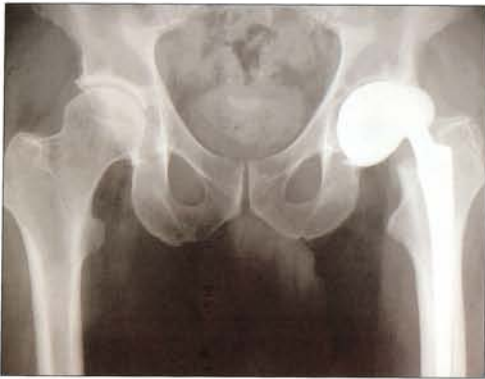

Fig. 9 : Luxation antérieure

fissures du calcar (Fig. 10). Le deuxième facteur de risque est le manque de visibilité dans le passage de râpes.

Si l'entrée dans le canal fémoral est trop médiale, la râpe peut fendre le fémur au niveau du calcar. C'est pourquoi, il est recommandé avant tout de préparer soigneusement la coupe cervicale et ensuite de contrôler le calcar pendant le passage des râpes (Fig. 11). En utilisant une tige sans ciment qui n'est pas un implant « fit and fill », il est aussi important de s'assurer qu'il reste de l'os spongieux entre l'implant et l'os cortical. Par exemple, la tige Corail® de DePuy, exige une espace de 1 à 2 mm.

Si la râpe est en conflit au niveau du calcar, la taille de

l'implant doit être diminuée ou le point d'entrée dans le canal fémoral doit être déplacé vers le grand trochanter afin d'éviter un positionnement en varus de la tige fémorale. En d'autres termes, l'étude des cas présentant des fissures du calcar montre que toutes ces tiges sont positionnées en varus ou surdimensionnées.

Il y a d'autres considérations générales pour cette voie d'abord. Il ne s'agit pas seulement de réduire la longueur de l'incision et de modifier le positionnement du patient, le chirurgien est dans un état d'esprit complètement différent. Le but de toute cette technique est de se rapprocher le plus possible de l'anatomie, en préservant au

maximum le capitale osseux et biologique. Il n'y a absolument rien en commun avec les anciens adages "grand chirurgien, grande incision" ou "je peux atteindre l'os en un seul coup de scalpel". Le champ de vision étant réduit au minimum, le geste doit aussi être d'une précision absolue. Cela commence avec le planning pré-opératoire, la localisation des repères osseux pour l'incision de la peau et pour chaque étape de la procédure. Il est extrêmement important de complètement terminer une étape de la procédure avant de commencer l'étape suivante. Sinon, le risque de perdre le contrôle de la procédure est d'autant plus important.

Avec notre expérience clinique actuelle, nous pouvons démontrer que les risques opératoires de complications ne sont pas augmentés par rapport aux techniques classiques, en ayant connaissance des avertissements énoncés précédemment. Le risque général est moins important, parce que les complications générales, les embolies et pertes sanguines sont réduites par rapport à nos résultats préliminaires. Les résultats détaillés seront publiés prochainement.

Jusqu'à présent, nous n'avons constaté aucune lésion nerveuse ni fracture du trochanter.

Notre première grosse difficulté concernait l'alignement de l'implant cotyloïdien, mais la technique du MicroHip, à condition d'être parfaitement bien suivie, permet un positionnement fiable et une orientation convenable de ce dernier. Si les fissures du calcar ne posent en général aucun problème, elles peuvent être évitées en exposant au mieux le fémur afin de s'assurer que le point d'entrée fémoral est correct.

Le modèle prothétique doit répondre à plusieurs exigences bien spécifiques. La visualisation de l'acétabulum pouvant être parfaite, la mise en place du cotyle ne pose aucun problème majeur et la plupart des modèles peuvent être placés sans difficulté. Derrière le design de la tige fémorale se cache bon nombre de considérations essentielles. La technique opératoire que nous avons conçue évite autant que possible toute lésion musculaire, spécialement des abducteurs. Il est possible, bien que plus difficile, d'impacter un implant droit à épaulement latéralisé via cet abord. Cela n'aurait cependant pas de sens puisqu'un implant droit à épaulement latéralisé nécessite une insertion si profonde dans le grand trochanter qu'elle risque de causer de sérieux traumatismes des tendons abducteurs. Par contre, il est préférable d'utiliser un implant à épaulement latéralisé minimum ou un implant anatomique court pour deux raisons : son insertion est plus facile et elle n'a pas besoin d'être trop profonde dans la région trochantérienne, évitant ainsi tout contact avec les tendons abducteurs. L'ostéointégration plus rapide du revêtement d'hydroxyapatite de l'implant est un critère supplémentaire que nous considérons comme fondamental puisqu'il permet un rétablissement complet et accéléré de la mobilité articulaire.

Conclusion

La technique du MicroHip permet une arthroplastie totale de hanche avec petite incision évitant ainsi tout traumatisme musculaire. Notre expérience jusqu'à présent démontre que la méthode que nous avons mise au point est fiable sur pratiquement tous les patients. Il est cependant conseillé de suivre au préalable un apprentissage approprié. La réussite de l'intervention est telle qu'il est difficile de faire admettre au patient que tout appui sur l'articulation doit être prudent et progressif. Bien qu'une douleur post-opératoire réduite puisse autoriser un appui total précoce, les exigences biologiques néanmoins restent les mêmes ce qui signifie que la cicatrisation de la peau et le travail de reconstruction musculaire prennent du temps. ■



Fig. 10 : Contrôle du calcar durant le passage des râpes

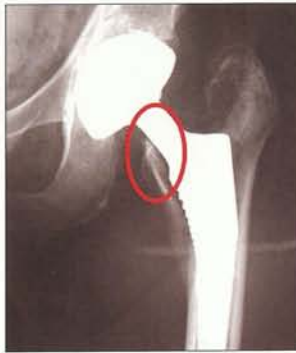

Fig. 11 : Fracture du calcar

Nous remercions toute l'équipe de DePuy, une filiale de la compagnie Johnson & Johnson, grâce à qui nous avons pu effectuer des études cadavériques d'importance majeure pour l'élaboration de cette technique. Aucune des deux parties n'a été subventionnée. Les recherches sont conformes aux lois suisses.

RÉFÉRENCES

- 1) BERGER RA : (2003) Total hip arthroplasty using the minimally invasive two-incision approach. Clin Orthop and Related Research 417 :232-241
- 2) BERTIN KC, ROTTINGER H. (2004) Anterolateral mini-incision hip replacement surgery : a modified Watson-Jones approach. Clin Orthop Relat Res. Dec ;(429) :248-55. Review
- 3) HARTZBAND MA. (2004) Posterolateral minimal incision for total hip replacement : technique and early results. Orthop Clin North Am. Apr ;35(2) :119-29
- 4) SMITH-PETERSON, M.N. : (1949) Approach to and exposure of the hip joint for mold arthroplasty. J. Bone Jt. Surg. 31A: 40
- 5) HE XH, TAY SS, LING EA. (1998) Sensory nerve endings in monkey hip joint capsule : a morphological investigation. Clin Anat. 11(2):81-5
- 6) ALOISI AM, CARLI G, ROSSI A. (1988) Response of hip joint afferent fibers to pressure and vibration in the cat. Neurosci Lett. Jul 19 ;90(1-2) :130-4.
- 7) GROTHAUS MC, HOLT M, MEKHAIL AO, EBRAHEIM NA, YEASTING RA. (2005) Lateral femoral cutaneous nerve : an anatomic study. Clin Orthop Relat Res. Aug ;(437) :164-8.
- 8) DA ROCHA RP, FERNANDES GJ, VENGJER A, MONGON ML, RIBEIRO FP, LONGUINHO E SILVA RB. (2002) [Distribution of the lateral cutaneous nerve of the thigh in the area of intramuscular injection]. Rev Assoc Med Bras. 2002 Oct-Dec ;48(4) :353-6. Epub 2003 Jan 28. Portuguese.